






TROMBOEMBOLIA PULMONAR PRESENTACIÓN DE UN CASO

(PULMONARY THROMBOEMBOLISM PRESENTATION OF A CASE)

	Silvia Aracelly Proaño Lucero ⁽¹⁾ *	sproano@esPOCH.edu.ec
	Kathy del Rocío Colorado Benavides ⁽²⁾	kathydelrocio@yahoo.com
	Victoria Estefanía Jaramillo Proaño ⁽³⁾	vikyestefania@gmail.com

⁽¹⁾ Especialista en Medicina Interna. Medica Tratante Hospital General Riobamba IESS. Servicio de Medicina Interna. Riobamba, Ecuador.

Docente Carrera de Medicina Escuela Superior Politécnica de Chimborazo (ESPOCH) Riobamba. Ecuador.

⁽²⁾ Especialista en Medicina Interna. Universidad de Especialidades Espíritu Santo. Facultad de Medicina. Guayaquil, Ecuador

⁽³⁾ Medico General. Universidad Central del Ecuador. Quito, Ecuador.

Correspondencia: Silvia Aracelly Proaño Lucero. Especialista en Medicina Interna. Carrera de Medicina Escuela Superior Politécnica de Chimborazo (ESPOCH), Panamericana Sur km 1 ½, Riobamba, Ecuador, sproano@esPOCH.edu.ec

RESUMEN

La embolia pulmonar aguda (EP) es la oclusión de arterias pulmonares por trombos que se originan en otra parte, típicamente en las grandes venas de las piernas o la pelvis, es una forma de tromboembolismo venoso (TEV), que es frecuente y, en ocasiones, mortal.

La presentación clínica suele ser variable e inespecífica como disnea, dolor torácico pleurítico, mareos, síncope, paro cardiorrespiratorio, taquipnea, taquicardia, hipotensión.

El diagnóstico es con mayor frecuencia con la angiotomografía computarizada (angioTC), y a veces es necesaria la gammagrafía de ventilación/perfusión.

El diagnóstico y tratamiento tempranos son esenciales para disminuir la mortalidad, el manejo inicial ante la sospecha es el soporte hemodinámico y ventilatorio, e inicio de la anticoagulación, las alternativas terapéuticas definitivas incluyen la trombólisis, embolectomía, pero debe de individualizarse la decisión a cada caso.

Presentamos en caso de una femenina de 75 años con antecedente de Cistopexia, intercorre con Hemorragia Digestiva Alta y con requerimiento de hemoderivados, realizan Endoscopia Digestiva Alta encontrando ulcera en Bulbo Duodenal FORREST IB- IIB más clipaje hemostático de la misma posteriormente presenta taquipnea, taquicardia. La Angio TC de Torax evidencio trombo de 25mm en la rama del lóbulo inferior derecho, trombo de 27 mm en la rama ascendente del lado derecho, trombos milimétricos de 5 mm 6 mm y 10 mm en la arteria pulmonar izquierda y ramas descendente izquierdo.

Por tal motivo esta revisión trata sobre la importancia de la sospecha del mismo con una correcta anamnesis y la instauración lo antes posible del tratamiento ante su sospecha.

Palabras clave: tromboembolia pulmonar, cistopexia, hemorragia diagestiva alta, anticoagulación .

ABSTRACT

Acute pulmonary embolism (PE) is the occlusion of the pulmonary arteries by thrombi originating elsewhere, typically in the large veins of the legs or pelvis, is a form of venous thromboembolism (VTE), which is common and, in sometimes deadly

The clinical presentation is usually variable and non-specific such as dyspnea, pleuritic chest pain, dizziness, syncope, cardiorespiratory arrest, tachypnoea, tachycardia, hypotension.

Diagnosis is most often with computed tomography angiography (CT angiography), and ventilation/perfusion

scintigraphy is sometimes necessary.

Early diagnosis and treatment are essential to reduce mortality, initial management in case of suspicion is hemodynamic and ventilatory support, and initiation of anticoagulation. Definitive therapeutic alternatives include thrombolysis, embolectomy, but the decision must be individualized for each case. .

We present the case of a 75-year-old female with a history of Cystopexy, intercurring with Upper Digestive Bleeding and requiring blood products, they perform Upper Digestive Endoscopy finding an ulcer in the FORREST IB-IIB Duodenal Bulb plus hemostatic clipping of the same, later presenting tachypnea, tachycardia. The CT angiography of the chest showed a 25mm thrombus in the right lower lobe branch, a 27mm thrombus in the ascending branch on the right side, millimeter thrombi of 5mm, 6mm and 10mm in the left pulmonary artery and left descending branches.

For this reason, this review deals with the importance of suspecting it with a correct anamnesis and the establishment of treatment as soon as possible in case of suspicion.

Keywords: pulmonary thromboembolism, cystopexy, upper gastrointestinal bleeding, anticoagulation.

»» 1. Introducción

La embolia pulmonar (EP) es una entidad clínicopatológica que se desencadena como consecuencia del enclavamiento y obstrucción en las arterias pulmonares de un trombo desarrollado in situ o desprendido del sistema venoso del resto del organismo, cabe destacar que se trata de una entidad potencialmente mortal ^(1, 7)

El 30% de los pacientes que sufren TEP fallecen, es la tercera patología cardiovascular más frecuente después del infarto agudo de miocardio y el accidente cerebrovascular. ^(2, 21)

La incidencia de embolia pulmonar (EP) es mayor en los hombres que en las mujeres (56 frente a 48 por 100 000, respectivamente)

La incidencia aumenta con el aumento de la edad, especialmente en las mujeres, la EP tiene una incidencia de >500 por 100 000 después de los 75 años. ^(1, 22, 23)

El uso de estatinas, el ejercicio regular y un índice de masa corporal bajo pueden reducir la incidencia de EP, en Estados Unidos, la EP representa aproximadamente 100 000 muertes/año, en Europa, representa 300.000 muertes/año. Otro estudio informó una mortalidad de 30 días y 1 año del 4 y el 13%, y una tasa de letalidad que aumentó con el aumento de la edad. ^(4, 24)

Existen diferentes factores de riesgo que deben sospecharse ante esta enfermedad, el 20% de los casos no tienen relación con otra circunstancia, entre las situaciones que pueden favorecer el aumento de aparición del TEP son: edad avanzada, episodio previo de TEP, inmovilización, cirugía o trauma reciente, neoplasias y enfermedades

del sistema nervioso central. Cabe destacar la importancia de realizar una adecuada profilaxis para minimizar el riesgo de TEP ²

La sintomatología del TEP varía desde pequeños síntomas hasta shock o inestabilidad hemodinámica, dependiendo de la gravedad de la enfermedad. ²

La repercusión hemodinámica dependerá de la magnitud de la obstrucción, del estado cardiopulmonar previo del paciente.

La mortalidad esta asociado a la presencia de disfunción del ventrículo derecho (VD) y colapso circulatorio ³

La evaluación de los pacientes con sospecha de Embolia Pulmonar debe ser eficiente para que los pacientes puedan ser diagnosticados y administrados la terapia rápidamente para reducir la morbilidad y mortalidad.

La herramienta de oro para diagnosticar o excluir el TEP es la angiografía pulmonar, aunque se pueden utilizar otras herramientas como el ecocardiograma, angio TAC, en la analítica son aumento del pro BNP y/o troponina. ²

El tratamiento estandar, es la anticoagulación combinada con heparina, se recomienda la fibrinólisis en pacientes que cursan con shock e hipotensión y tratamiento endovascular en condiciones de TEP de alto riesgo con contraindicación absoluta o relativa a la trombólisis sistémica, también se utilizan métodos como la fragmentación de trombos, trombectomía, embolectomía por succión y trombectomía rotacional. ^(1,25)

Debe de realizarse un diagnóstico y tratamiento oportuno que influirá favorablemente en el pronóstico del paciente. (3, 8). Como medidas de prevención se encuentran los anticoagulantes, con revisiones médicas para que no aparezcan sangrados; establecer estilos de vida saludables, emplear medias de compresión para prevenir trombosis venosa profunda. (1, 9)

CASO CLÍNICO

Se presenta el caso de una paciente femenina de 75 años de edad con antecedentes patológicos personales de Hipertensión Arterial, Rinitis Alérgica, Dermatitis Atópica.

Antecedentes Patológicos Quirúrgicos Cistopexia 21 de Marzo de 2023 en Solca-Riobamba

Paciente que es referida de Solca-Riobamba a nuestra entidad de salud posterior a cistopexia (21-03-2023), intercorre con Hemorragia Digestiva Alta y reingresada el 02-04-2023 a Unidad de Cuidados Intensivos permanece hospitalizada por 3 días con requerimiento de hemoderivados, realizan Endoscopia Digestiva Alta encontrando ulcera en Bulbo Duodenal FORREST IB- IIB, EL 06-04-2023 realizan nueva Endoscopia Digestiva Alta para colocación de clip hemostático, el 11-04-2023 presenta taquipnea, taquicardia, astenia, náusea que llega al vomito acude a nuevamente a Solca-Riobamba realizan estudios de laboratorio y de imagen.

La paciente consciente, orientada en tiempo, espacio y persona. Con Tensión arterial: 110/70 mm/hg, Frecuencia cardíaca: 106x, Frecuencia Respiratoria: 25, Saturación De Oxígeno: 90% con FIO2 28%.

Datos obtenido mediante el Examen Físico

Palidez Generalizada

Cuello: no ingurgitación de la yugular.

Tórax: expansibilidad conservada

Corazón: R2 aumentado de intensidad en foco pulmonar

Pulmones: murmullo vesicular conservado

Extremidades simétricas, pulsos presentes.

Resultados de Análisis Complementarios: biometría hemática: anemia aguda moderada normocítica normocrómica, tiempos de coagulación: dentro de parámetros normales,

función renal conservada MDRD: 96.3 ml/min, gasometría arterial: alcalosis respiratoria ProBNP, Troponina I, Dímero D: elevados.

Electrocardiograma

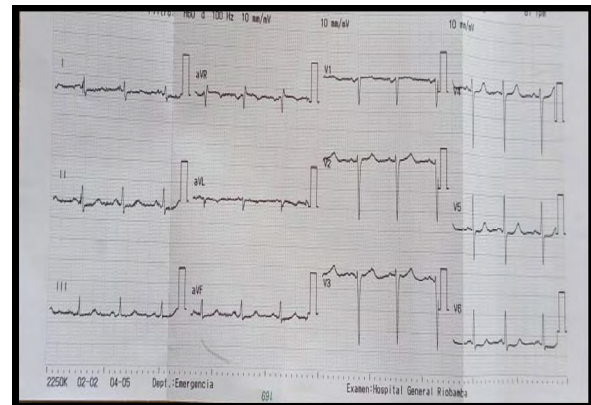


Gráfico 1. Patrón S1Q3T3

Ecocardiograma Doppler color

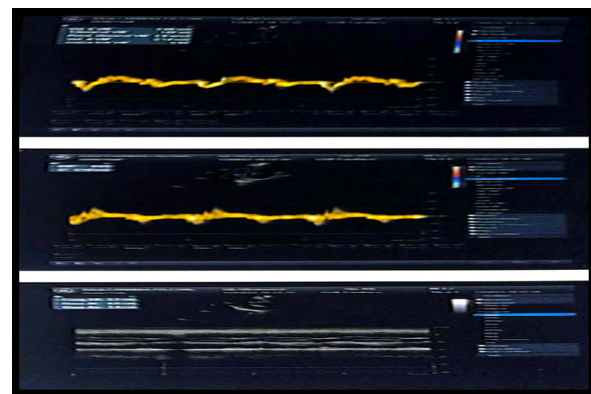

Gráfico 2. FEVI: 70%, Disfunción sistólica ligera del VD con TAPSE 1.3 cm, Disfunción diastólica grado I/IV bi-ventricular según clasificación de Appleton, Insuficiencia tricúspide moderada, aortica y pulmonar ligera, HTP moderada con PSAP 53, PMAP 32, PDAP 26 mmhg, Cavidades derechas moderadamente dilatadas.

Endoscopia Digestiva Alta

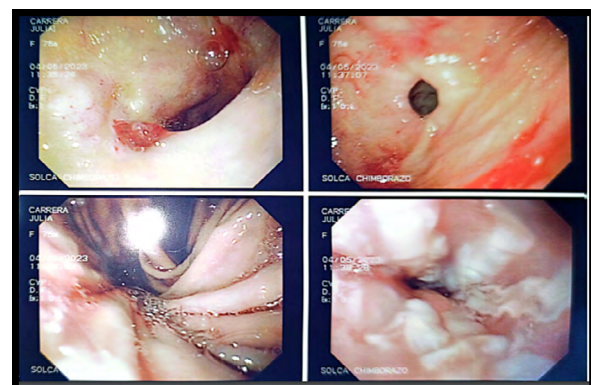


Gráfico 3. Duodeno: cara anterior de bulbo se evidencia dos úlceras de +/- 5-7 mm de bordes regulares congestivos o sangrado activo escaso en napa, vaso visible en fondo de ulcera. Forrest IIa. Ib, presencia de coágulo adherido en la ulcera de 7 mm (Forrest II B), amerita colocación de clips hemostáticos

Endoscopia Digestiva Alta

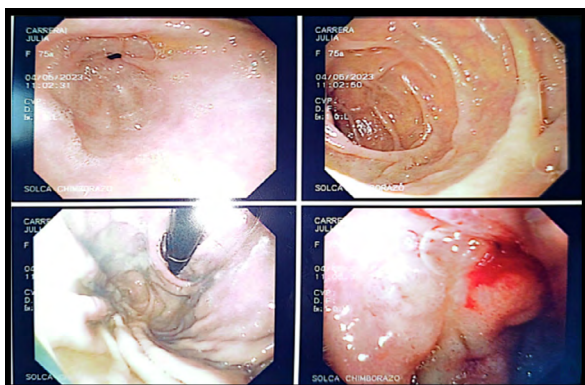


Gráfico 4. Duodeno: colocación de dos clips hemostáticos.

Angio TC de Torax

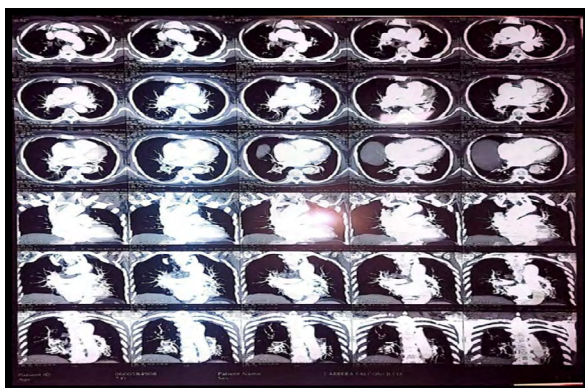


Gráfico 5. Trombo de 25mm de longitud en la rama del lóbulo inferior derecho, trombo de 27 mm en la rama ascendente del lado derecho, trombos milimétricos de 5 mm 6 mm y 10 mm en la arteria pulmonar izquierda y ramas descendente izquierdo.

2. Discusión

La TEP es consecuencia de la interacción entre factores de riesgo relacionados con el paciente.

En nuestro caso clínico estaban presentes un factor importante (intervención quirúrgica de cistocele que precisó reposo), y la edad de la paciente e intercorre con hemorragia digestiva alta que amerita clipaje hemostático de úlcera en Bulbo Duodenal. (10, 11)

La clínica que acompaña al TEP es muy variada e inespecífica, por lo que es importante realizar una buena historia clínica, algunos signos o síntomas, pueden aumentar la sospecha diagnóstica de TEP e indicar la necesidad de pruebas complementarias, éstos son inespecíficos y de ninguna forma pueden considerarse diagnósticos de TEP. (12, 13)

Con el objeto de proporcionar la probabilidad de TEP, se han evaluado diversas escalas con

distintos grados de complejidad, como la escala de Wells, Score de Ginebra, Escala PESI. (14, 15)

Nuestra paciente se encontraba en condiciones clínicas de cuidado, con los antecedentes de inmovilización por la intervención quirúrgica de cistocele, y el cuadro súbito de taquicardia taquipnea se orientó hacia la sospecha clínica de TEP, además intercorre con hemorragia digestiva alta por lo cual fue sometida a clipaje de úlcera de duodeno, se estratificó de alto riesgo, en base a una toma de decisiones eficaz se logró un tratamiento exitoso, iniciándose el tratamiento de anticoagulación con riesgo beneficio con heparina no fraccionada, y posteriormente con anticoagulantes orales (DOACs) ya que tienen una tasa de sangrado 0,6% más baja, con el doble objetivo terapéutico de facilitar una reducción de la carga del ventrículo derecho (VD) y evitar una recurrencia temprana de la embolia, con evolución favorable. (14, 15, 16)

Cabe recalcar que esto es resultado de múltiples herramientas con las que hoy en día se cuenta como los fármacos y equipos médicos especializados, y la habilidad clínica desarrollada en donde el tiempo es un factor determinante para evitar mayores complicaciones y desenlaces fatales. (6, 17)

La mortalidad del TEP se estima en un 12%, pero si sólo es confirmado el diagnóstico de TEP con pruebas objetivas.

Según los últimos estudios, cuando el diagnóstico es confirmado y se inicia el tratamiento correcto, la recurrencia y la muerte es poco probable. (18, 19)

Como conclusión podemos decir que el TEP es una patología de alta prevalencia y una urgencia cardio-vascular relativamente común y potencialmente reversible que pone en peligro la vida del paciente, y en la cuál es muy importante una correcta historia clínica lo antes posible y la toma precoz de decisiones según los protocolos (5, 19, 20)

Las limitaciones del estudio están dadas por el carácter retrospectivo, no probabilístico.

Agradecimientos: a la Dra. Silvia Proaño Lucero, Medica Internista, Tratante del Hospital General Riobamba IESS. Servicio de Medicina Interna. Riobamba, Ecuador por las facilidades para la investigación del caso y aportes clínicos.

»» 3. Conflictos de interés

Los autores no declaran conflictos de interés.

»» 4. Referencias bibliográficas

- Villagrasa C, Gaudio M, Alonso R. Embolia pulmonar. caso clínico. [Internet]. 12 abril 2023 [citado 2 de mayo de 2023]. Disponible en: <https://revistasanitariadeinvestigacion.com/embolia-pulmonar-caso-clinico/>
- Martín M, Beltrán C, González C. Tromboembolismo pulmonar: a propósito de un caso. . [Internet]. 13 enero 2023 [citado 2 de mayo de 2023]. Disponible en: <https://revistasanitariadeinvestigacion.com/tromboembolismo-pulmonar-a-proposito-de-un-caso/>
- Bourlon R, Bourlon R, Martínez J. Tromboembolia pulmonar masiva: Caso clínico, manejo y revisión de la literature. [Internet]. 13 enero 2023; Rev Asoc Mex Med Crit y Ter Int 2020;23(4):234-240. Disponible en: <https://www.medigraphic.com/pdfs/medcri/ti-2020/ti094h.pdf>
- Thompson T, Kabrhel C. Descripción general de la embolia pulmonar aguda en adultos. UpToDate [Internet]. [citado 2 de mayo de 2023]. Disponible en: https://www.uptodate.com/contents/overview-of-acute-pulmonary-embolism-in-adults?search=Pulmonary%20Emboliism&source=search_result&selectedTitle=1~150&usage_type=default&display_rank=1
- Sanjuán R, Andreu F, Sierra B. Tromboembolismo Pulmonar. A propósito de un caso. [Internet]. 2022; 17(22):4p. Disponible en: https://www.revistafml.es/upload/ficheros/noticias/202212/1722_cc_tromboembolismo_pulmonar.pdf
- Martínez C, McCurdy C, Maldonado S, Manejo actual de la embolia pulmonar aguda. [Internet]. 20 de abril de 2020 [citado 7 de Mayo de 2023]; 26 (2): 65-71. Disponible en: Doi: 10.5761/atcs.ra.19-00158. Epub 2019 5 de octubre.
- Howard L. Embolia pulmonar aguda. [Internet]. Mayo 2019 [citado 7 de Mayo de 2023];19(3):243-247. Disponible en: Doi: 10.7861/clinmedicine.19-3-247
- Blitzer R, Eisenstein S. Tromboembolismo venoso y embolismo pulmonar: estrategias de prevención y manejo. [Internet]. Octubre 2021 [citado 7 de Mayo de 2023];101 (5): 925-938. Disponible en: Doi: 10.1016/j.suc.2021.06.015.
- Duffett L, Castellucci L, Forgie M. Embolia pulmonar: actualización en el manejo y controversias. [Internet].5 de agosto de 2020 [citado 7 de Mayo de 2023];370: m2177. Disponible en: Doi: 10.1136/bmj.m2177.
- Sakai H, Uchida T, Matsumoto T. Estrategias de tratamiento del tromboembolismo en tránsito con embolismo pulmonar. [Internet]. 9 de julio de 2022 [citado 7 de Mayo de 2023];35 (2): ivac183. Disponible en: Doi: 10.1093/icvts/ivac183.
- Essien E, Pali P, Mathai E. Embolia pulmonar. [Internet]. Mayo 2019 [citado 7 de Mayo de 2023];103(3):549-564. Disponible en: Doi: 10.1016/j.mcna.2018.12.013.
- Chopard, R. Albertsen I, Ecarnot F. Extended Anticoagulation After Pulmonary Embolism: A Multicenter Observational Cohort Analysis. [Internet].22 Jun 2022 [citado 7 de Mayo de 2023];11:e024425. Disponible en: Doi. org/10.1161/JAHA.121.024425
- Ahmed O, Yaqoob MAn, Klein A. Pregúntele a los expertos: ¿Cuál es su algoritmo de tratamiento para la embolia pulmonar masiva?. [Internet]. Febrero 2023 2020 [citado 7 de Mayo de 2023]; VOL. 22, NO. 2. Disponible en: https://assets.bmctoday.net/evtoday/pdfs/et0223_SF2_MassivePE.pdf
- Freund Y, Cohen-Aubart, Bloom B, Embolia pulmonar aguda. Una revisión. [Internet]. JAMA. 2022 [citado 7 de Mayo de 2023];328(13):1336-1345. Disponible en: Doi: :10.1001/jama.2022.16815
- Lobo J, Alonso S, Arenas J, Domènech P. Consenso multidisciplinar para el manejo de la tromboembolia de pulmón. [Internet]. Marzo 2022 [citado 7 de Mayo de 2023]; 246-254 Vol. 58. Issue 3. Disponible en: DOI: 10.1016/j.arbres.2021.01.031
- Dr. Gustavo Piñar Sancho, Dra. Vivian Abarca Zúñiga, Dra. Sharon Moya Corea. Diagnóstico y manejo actualizado del tromboembolismo pulmonar agudo. [Internet]. Enero 2021 [citado 7 de Mayo de 2023]; Vol. 6 Num. 1. Disponible en: <https://revistamedicasinergia.com/index.php/rms/article/view/633/1094>
- Konstantinides S, Meyer G, Becattini C, Guía ESC 2019 para el diagnóstico y tratamiento de la embolia pulmonar aguda. [Internet]. Junio 2020 [citado 7 de Mayo de 2023]; 497. e1-497.e58 Vol. 73. Núm. 6. Disponible en: DOI: 10.1016/j.recesp.2019.12.030
- Albertsen IE, Nielsen PB, Sogaard M, Goldhaber SZ, Overvad TF, Rasmussen LH, Larsen TB. Risk of recurrent venous thromboembolism:

- a Danish Nationwide Cohort Study. *Am J Med.* 2018; 131:1067–1074.e4. doi: 10.1016/j.amjmed.2018.04.042
19. Konstantinides SV, Meyer G, Becattini C, Bueno H, Geersing G-J, Harjola V-P, Huisman MV, Humbert M, Jennings CS, Jiménez D, et al. 2019 ESC guidelines for the diagnosis and management of acute pulmonary embolism developed in collaboration with the European Respiratory Society (ERS). *Eur Heart J.* 2020; 41:543–603. doi: 10.1093/eurheartj/ehz405
 20. Ortel TL, Neumann I, Ageno W, Beyth R, Clark NP, Cuker A, Hutten BA, Jaff MR, Manja V, Schulman S, et al. American Society of Hematology 2020 guidelines for management of venous thromboembolism: treatment of deep vein thrombosis and pulmonary embolism. *Blood Adv.* 2020; 4:4693–4738. doi: 10.1182/bloodadvances.2020001830.
 21. Konstantinides S.V., Meyer G., Becattini C., Bueno H., Geersing G.J., Harjola V.P., et. al.: 2019 ESC Guidelines for the diagnosis and management of acute pulmonary embolism developed in collaboration with the European Respiratory Society (ERS): The Task Force for the diagnosis and management of acute pulmonary embolism of the European Society of Cardiology (ESC). *Eur Respir J.* 2019; 54: pp. 1901647.
 22. Ramírez P., Otero R., Barberà J.A.: Enfermedad tromboembólica crónica pulmonar. *Arch Bronconeumol.* 2020; 56: pp. 314-321.
 23. Lobo J.L., Alonso S., Arenas J., Domènech P., Escribano P., Fernández-Capitán C., et. al., en nombre del Panel Multidisciplinar para el Manejo de la TEP: Multidisciplinary Consensus for the Management of Pulmonary Thromboembolism. *Arch Bronconeumol (Engl Ed).* 2021.
 24. T.J. Milling, C.V. Pollack, A review of guidelines on anticoagulation reversal across different clinical scenarios - is there a general consensus? [published online ahead of print, 2020 May 28], *Am. J. Emerg. Med.* 38 (9) (2020) 1890–1903.
 25. S.J. Connolly, M. Crowther, J.W. Eikelboom, et al., Full study report of andexanet alfa for bleeding associated with factor Xa inhibitors, *N. Engl. J. Med.* 380 (14) (2019) 1326–1335.